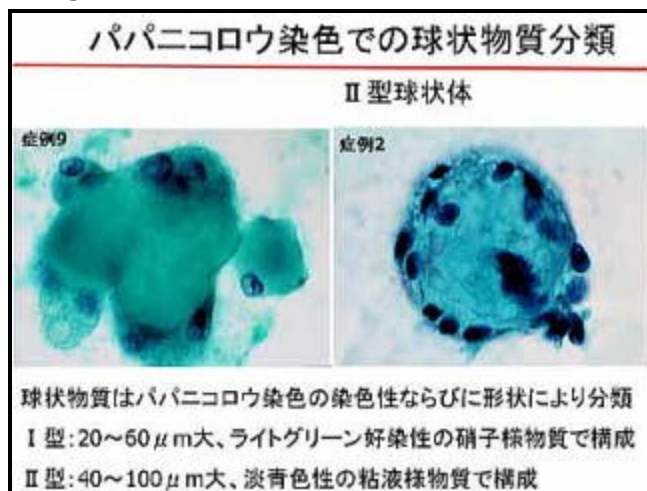


# 知っていれば役立つ！細胞所見ワンポイント講座⑥

《細胞外に形成されるライトグリーン好染性物質の由来と診断的意義に関して》 -乳腺-

collagenous spherulosisの報告年齢は32～63歳で、乳管過形成や乳管内乳頭腫で乳管上皮細胞や筋上皮細胞の増殖に伴い、乳腺末梢腺管から腺房にかけての管腔内に形成される篩状構造を呈した病変である。腫瘤を形成することなく、他の疾患の随伴所見として偶発的に発見されることが多い。この病変に遭遇する頻度は非常に稀で、その発生頻度は0.17%～0.64%と報告されている。また、乳腺穿刺細胞診でのcollagenous spherulosisの報告が稀な理由として、病変が限られた末梢の管腔内に存在するため穿刺吸引細胞診材料で診断できるだけの細胞採取が困難なこと、副所見であるために細胞学的に認識不足であること、穿刺吸引細胞診材料では乳管上皮細胞に埋もれspherulosisが発見できにくい、などが考えられる。

球状物質は20～130 $\mu$ m大、エオジン好染性で、線維状や間質性の粘液物質から構成され、上皮細胞や筋上皮細胞に取り囲まれている。collagenous spherulosisは多くの膠原繊維からなり、PAS反応陽性、免疫組織化学的にはtypeⅢ型ならびにⅣ型の膠原繊維とラミニンなどの基底膜構成物質であり、Weigertの弾性線維染色で黒色に染色される弾性線維や酸性粘液を含む<sup>3)</sup>。



これに対して、球状物質が粘液物質のみで構成されるものをTavassoliらはmucinous spherulosisと表現し、硝子化した膠原繊維様物質で形成される球状物質のcollagenous spherulosisとは区別している。このような球状物質は60～130 $\mu$ m大のやや大型の球状構造のとして観察される。

これら両者の違い（球状集塊の中心部分を形成する間質様構造物の形態的変化）は、それを構成するtypeⅢ型ならびにⅣ型のcollagenとラミニンなど基底膜構成物質の線維状タンパクの量に由来する形態的なあるいは染色性の差として認められるものと考えられる。また、collagenous spherulosisは同心円状構造を呈し、辺縁がエオジン好性の厚手の被膜で取り囲まれ、中心部が疎なものや、星状の構造物を有するなど、多彩性が認められる。この球状物を取り囲む細胞は、電子顕微鏡的、免疫組織学的に筋上皮細胞由来であり、

球状物は筋上皮細胞により形成されるプロテオグリカンないし基底膜物質から成ると考えられる。

Mucinous spherulosisならびにcollagenous spherulosisと鑑別を要する最も重要な疾患は、腺様嚢胞癌である。組織学的にcollagenous spherulosisの球状構造物や腺様嚢胞癌のエオジン好性の円柱状物質は基底膜物質で構成され、形態学的には非常に類似している。腺様嚢胞癌で見られる偽腺管内の物質は①hyaline bodies、②mucoïd secretion、③granular eosinophilic materialの3型に分類され、hyaline bodiesはcollagenous spherulosisに、②③はmucinous spherulosisに類似した構造を呈し、腺様嚢胞癌にみられる粘液球との鑑別が困難である。これらの構造物はPAS反応、alcian blue陽性の粘液様物質で構成され、両者を区別することは困難である。しかし、組織学的に腺様嚢胞癌は浸潤性の発育形態を示すのに対して、mucinous spherulosisならびにcollagenous spherulosisは管内病変として偶発的に認められる点が大きく異なるところである。

細胞診的にも、腺様嚢胞癌の特徴的な所見の一つである粘液球とmucinous spherulosisならびにcollagenous spherulosisで認められる球状構造物は、非常に類似している。しかしmucinous spherulosisならびにcollagenous spherulosisは、ボール状の球形を呈するのに対して、腺様嚢胞癌の粘液球は球状構造の一部に周囲間質との移行を認め、風船に空気を入れたような突出した部分が認められる。また、典型的な腺様嚢胞癌の穿刺吸引細胞像では、粘液球と密度の高い三次元的な細胞集塊や散在性に出現する上皮細胞がcollagenous spherulosisとの鑑別になると報告されている。

大型の球状物として観察され鑑別を要するものの一つとしてmyspherulosisがある。Myospherulosisは、1969年にケニアから背部筋肉内の結節性嚢胞状病変7例が報告された。その後、乳腺穿刺吸引細胞診でも1984年に報告されている。

Myospherulosisはパピニコロウ染色では赤色に染色され、表面平坦な球状集塊として認められる。またmyspherulosisは大小の嚢胞状球状構造parent cystの中に多数の小型球のendobodyが充満している。これに対してmucinous spherulosis及びcollagenous spherulosisは比較的均一な硝子様のものや無構造物質ならびに間質性の粘液様物質で、これらの球状構造物の表面に紡錐形の核を有する筋上皮細胞が認められる点が異なる。

乳腺穿刺吸引細胞診でライトグリーン好染性の20~130µm大の球状物質が認められたときにはmucinous spherulosisならびにcollagenous spherulosisと腺様嚢胞癌を鑑別に入れ検索する必要があることを痛感した。中心部が硝子様物質よりなるcollagenous spherulosisに対して、球状物質が粘液物質のみで構成されるmucinous spherulosisは特に腺様嚢胞癌の粘液球との鑑別が

非常に困難であった。しかし、20 $\mu$ ～60 $\mu$ m大の硝子化した球状物質を含む collagenous spherulosis と共に出現した場合には、collagenous spherulosis の亜型である mucinous spherulosis の可能性を念頭に入れ、臨床所見を含めた慎重な検索が肝要である。

(川崎医科大学附属病院病院病理部 畠

榮)

文献

1. 1) Clement PB, Young RH, Azzopardi JG: Collagenous spherulosis of the breast. *Am J Surg Pathol* 1987; 11:411-417
2. 2) Grignon DJ, Ro Jy, Mackay BN, Ordonez NG, Ayala AG: Collagenous spherulosis of the breast: Immunohistochemical and ultrastructural studies. *Am J Clin Pathol* 91:386-392, 1989
3. 3) Wells CA, Wells CW, Yeomans P, Vina M, Jordan S, d'Ardenne AI: Spherical connective tissue inclusions in epithelial hyperplasia of the breast ("Collagenous spherulosis"). *J Clin Pathol* 43:905-908, 1990
4. 4) Tavassoli FA Second edition Pathology of the breast McGraw-Hill New York 1999
5. 5) Johnson TL, Kini SR: Cytologic features of Collagenous spherulosis of the breast. *Diagn Cytopathol* 1991; 7:417-419
6. 6) Tyler X, Coghill SB: Fine needle aspiration cytology of collagenous spherulosis of the breast. *Cytopathology*. 1991; 2: 159-162
7. 7) Perez JS; Guillermo MP; Bernal AB; Bermejo MR. Diagnosis of collagenous spherulosis of the breast by fine needle aspiration cytology. A report of two cases. *Acta Cytol.* 1993; 37: 725-728
8. 8) Ferrell LG. Myospherulosis of the breast: Diagnosis by fine needle aspiration. *Acta Cytol* 1984; 28:726-728
9. 9) McClatchie S, Warambo MW, Bremner AD. Myospherulosis: a previously unreported disease? *Am J Clin Pathol.* 1969 Jun;51(6):699-704.